

Arbejdsgruppens medlemmer:

Lene Sperling (tovholder), Hanne Mohapeloa, Eva Hoseth Olav Bjørn Petersen, Connie Jørgensen, Niels Keller, Helle Zingenberg, Vibeke Brocks og Jeanette Tranberg Christensen.

Sandbjerg - rekommandationer:

Afgrænsning af emnet:

Formålet med denne guideline er at beskrive, hvad screening for medfødte hjertefejl skal omfatte.

Screening for medfødte hjertefejl er en undersøgelse der udføres i forbindelse med den af Sundhedsstyrelsen anbefalede misdannelsesskanning i uge 18-20.

Fosterherteskaning (føtal ekkokardiografi eller "fosterekko") er en undersøgelse hvor fosterets hjerte undersøges for strukturelle anomalier, uregelmæssigheder i hjerterytmen og funktionelle tilstande.

Den tidligere udarbejdede liste over indikationer

www.dsog.dk/sandbjerg/foeto/foeto%20Guideline%20fosterherteskaning.pdf

for fosterherteskaning udløser fortsat en egentlig fosterherteskaning, men da det største antal hjertemisdannelser findes hos fostre, hvor man har vanskeligt ved at se et firekammerbillede, har vi i denne guideline valgt at beskrive, hvad man **ideelt** skal se efter ved screeningen af fosterhertet i forbindelse med misdannelsesskanningen i uge 18-20.

Det er vist i flere studier ((1-3) at optimering af firekammerbilledet (4CV) og suppleret med visualisering af de store kars afgang (OFT) og 3 karsbilledet (3VV) kan øge detektionsraten af medfødte hjertefejl.

Hvis oversigtsforholdene er suboptimale, eller der ikke kan fremstilles normal anatomi i et (eller flere) af standardplanerne, er det altid indiceret at lave længdesnit.

Vi har i denne guideline beskrevet, hvad man forstår ved et optimeret 4CV ved 3VV og ved OFT, som **på sigt** bør være en del af den almindelige screeningprocedure (4;5).

Vi har mærket de strukturer med en * , som det i dag forventes at man ser ved enhver misdannelsesskanning

Hjerte

Undersøgelse af hjertet indledes med

Transverselt billede af abdomen*

- Mavesækken ligger i midten af venstre halvdel af abdomen. *
- Aorta descendens (Aod) ligger lige til venstre og anteriort for columna. *
- Vena cava inferior (IVC) ligger anteriort og til højre for aorta.
- IVC og Aod er lige store. Aod er pulsativ.

4-Kammer billede (4CV) *

Ved at gå mere cranielt i fosteret kan det konstateres om hjertet ligger i samme side som mavesækken.

4CV i planet findes lige over diaphragma. Man bør kunne følge det meste af samme ribben langs thorax cirkumferencen

4CV kan ses i apicale view hvor ultralydbølgerne rammer parallelt med septum og i det laterale view, hvor ultralydbølgerne rammer vinkelret på septum.

Ultralydbilledet forstørres så 4CV fylder 40-50 % af skærbilledet

Hjertets Placering og størrelse *

- Areal: Ca. 1/3 af thorax areal, cirkumferencen af hjertet / cirkumferencen af thorax (C/T ratio) = 0.55 ± 0.05
- Apex peger mod venstre.
- Ventrikelseptum vinkler ca. 45° med thorax anterior posteriore (a-p) akse.

Hjertets Rytme *

- Sinusrytme, Frekvens 110-160 i hvile (kortvarig sinusbradykardi ses hyppigt i 2. trimester).

2 Ventrikler *:

- Højre - med "moderator bånd" i apex - beliggende anteriort (Hø mod Hud),
- Venstre er apexdannende uden moderator bånd
- Intakt ventrikelseptum (ses i det laterale view).

2 Atrier *:

- Højre(hø) og venstre (ve) atrium næsten lige store, dog kan hø være lidt større end ve.
- Atrie septum - delt af foramen ovale i *septum primum* (danner sammen med atrie-ventrikulær (AV)-klapperne) *crux cordis* * og *septum secundum* (udgår fra atriets væg, kan være svær at se).
- Foramen ovale udgør ca 1/3 af atriumseptet. Klappen ligger i venstre atrium. Klappen åbner mod venstre atrium.

AV-klapperne *:

Symmetriske ostier, begge klapper ses bestående af flige udgående fra både ventrikelvæg og septum væg.

Tricuspidalklappen (hø ventrikel) er displaceret en anelse apicalt i forhold til mitralklappen (ve ventrikel), hvorved der fremkommer et lille spring imellem de 2 AV-klapper.

Funktion:

AV klapperne åbner og lukker samtidig.

Ventriklene kontraherer sig samtidig. Med cine-loop kan åbning og lukning af begge AV-klapper visualiseres, især for at visualisere septumnære flige af AV-klapper.

Der er ensartet flow over AV-klapperne og ingen regurgitation. Med farvedoppler kan 2 homogene flowstrømme over AV-klapperne visualiseres på hver side af intakt ventrikelseptum, uden klapinsufficiens.

Afgang af store kar (OFT)

- Se ve ventrikels udløbsdel med aortas afgang, kontinuert med ventrikel septum. Afgår fra venstre mod højre
- Se aortaklappen åbne og lukke som en ekkogen "prik" der forsvinder i systolen
- Med farvedoppler se homogent (ikke aliaserende), antegrad flow over aortaklappen
- Se hø ventrikels udløbsdel med art pulmonalis afgang (og fortsættelse i ductus art.)
- Se konfluerende (sammenløbende) hø og ve art pulmonalis grene
- Se pulmonalklappen åbne og lukke som en ekkogen "prik" der forsvinder i systolen
- Med farvedoppler se homogent (ikke aliaserende), antegrad flow over pulmonalklappen

3-Kar plan (3VV)

- Se pulmonalarterien (PA) fortsættelse i ductus arteriosus (største kar - anteriort)
- Se arcus aortae (Ao - lidt mindre kar end PA beliggende imellem PA og VCS).
- Se tværsnit af vena cava superior (VCS) (mindste kar - posteriort)
- PA og Ao skal beskrive et V og mødes i Aod, beliggende anteriort og en anelse tv for columnas midtlinie
- Med farvedoppler se homogent (ikke aliaserende), antegrad flow i PA og Ao.

- ✚ De tre kar ligger altså fra venstre mod højre med aftagende størrelse altså PA > Ao > VCS
- ✚ Hver ligger posteriort fra den forrige
- ✚ PA ligger tæt på thoraxvæggen
- ✚ Pulmonalklappen ligger anteriort og cranielt fra Aortaklappen
- ✚ PA krydser over Ao og løber direkte posteriort mod columna.

Længdesnit

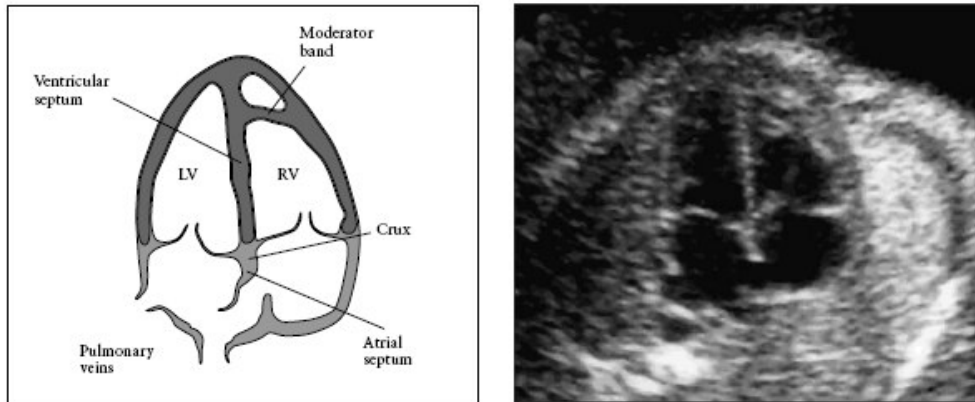
(anvendes specielt ved suboptimale oversigtsforhold)

- Arteria pulmonalis afgang anteriort (mod thorax forflade) fra høj ventrikel
- Aortas afgang fra midten af hjertet (med afgang af 3 halskar fra aortabuen)
- Fremadrettede, homogene flow i både PA, aorta ascendens, aortabuen og Aod.
- VCS og VCI indmunding i høj atrium

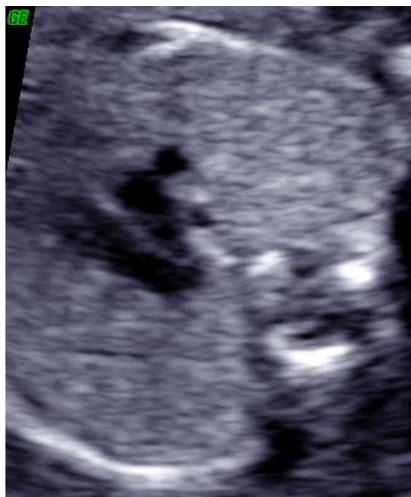Generelt om flowundersøgelser af hjerte & kredsløb

- Alle flowhastigheder i det normale hjerte er <1 m/s
- Ved aliasering er hastigheden over max for valgte skala – obs. stenose eller klapinsufficiens
- Anvend dedikeret hjerteprogram, med lille billedvinkel, høj kontrast og lav persistence.
- Start med farveskala max 50-70 cm/s og juster hastighed (PRF) ofte til (50-100 cm/s) over av klapperne, mens veneflow ofte ses bedst ved (10-30cm/s). Reguler med gain-knappen til billedet er "overmalet" med farve og mindske derefter til farvepikcels udenfor kar eller hjerte er væk.

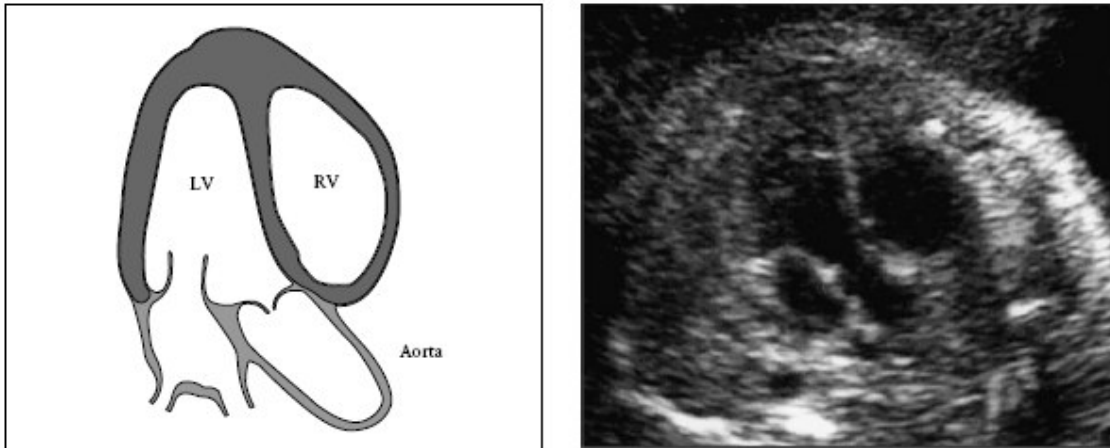
Billeddokumentation



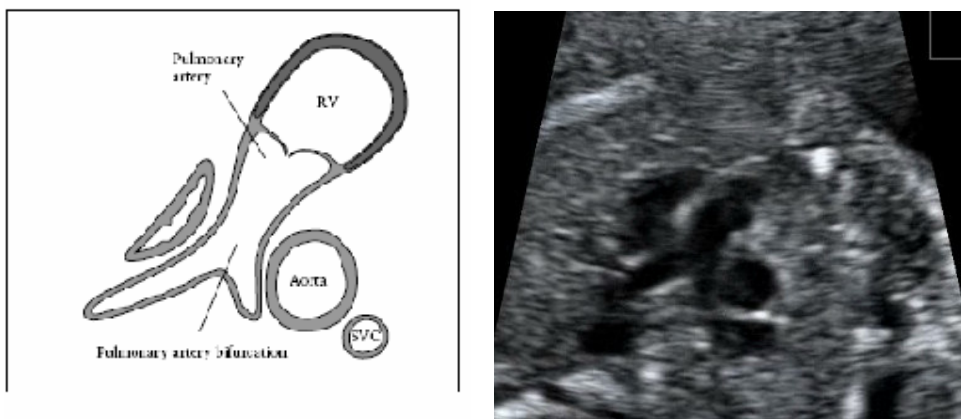
Figur 1 viser firekammerbillede inkluderer et intakt interventrikulært og atrium primum septum. Højre og venstre ventrikel er lige store. Højre ventrikel identificeres med moderatorbånd. Atrie-ventrikulærklappernes udspring i crux cordis visualiseres(5) *



Figur 2. 3-Kar plan (3VV) Billedet viser forholdet mellem pulmonalarterien (PA), Aorta (Ao) og vena cava superior (SVC). Bemærk placering og størrelsesrelationerne mellem de 3 kar. Lt: venstre; Rt :højre; post: posterior; ant:anteriort (5).



Figur 3 viser LVOT (Left Ventricle Outflow Tract), hvor den store arterie (Aorta ascendens) udgår fra venstre ventrikel (LV). Ved live skanning ses efter om Aortaklappen bevæger sig frit og den fremtræder slank og ikke fortykket. RV: højre ventrikel (5).



Figur 4 viser Right Ventricle Outflow Tract (RVOT), hvor den store pulmonalarterie udgår fra den morfologiske højre ventrikel. Aorta ascendens og vena cava sup.(SVC) kan også ses i dette plan. Pulmonalarteriens bifurkatur hvor den deler sig i pulmonalarterien og ductus arteriosus kan derimod ikke altid ses (5).

Referenceliste

- (1) Tegnander E, Williams W, Johansen OJ, Blaas HG, Eik-Nes SH. Prenatal detection of heart defects in a non-selected population of 30,149 fetuses-- detection rates and outcome. *Ultrasound Obstet Gynecol* 2006; 27(3):252-265.
- (2) Ogge G, Gaglioti P, Maccanti S, Faggiano F, Todros T. Prenatal screening for congenital heart disease with four-chamber and outflow-tract views: a multicenter study. *Ultrasound Obstet Gynecol* 2006 Nov; 28 (6):779 -84 2006; 28:779-784.
- (3) Wong SF, Chan FY, Cincotta RB, Lee-Tannock A, Ward C. Factors influencing the prenatal detection of structural congenital heart diseases. *Ultrasound Obstet Gynecol* 2003; 21(1):19-25.
- (4) Allan LD. Cardiac anatomy screening: what is the best time for screening in pregnancy? *Curr Opin Obstet Gynecol* 2003; 15(2):143-146.
- (5) Cardiac screening examination of the fetus: guidelines for performing the 'basic' and 'extended basic' cardiac scan. *Ultrasound Obstet Gynecol* 2006 Jan ;27 (1):107 -13 2006; 27:107-113.