

Skeletdysplasi, korte rørknogler og fejlstillinger.

Arbejdsgruppe (alfabetisk): Vibeke Brocks, Lotte Colmorn, Connie Jørgensen, Susanne Vemmelund Juul, Hanne Mohapeloa, Pernille Nørgaard, Susanne Pouplier, Olav B. Petersen, Lillian Skibsted (tovh), Ida Vogel,

Indhold:

Læbe-gumme-gane spalte.....	1
Mistanke om skeletsygdom ved nakkefolds- eller 18-20 ugers skanningen.....	7
Fund af pes equinovarus(PEV) – eller andre ledfejlstillinger, ved nakkefolds- eller 18-20 ugers skanningen.....	11
Fund af kort femur ved gennemscanning i 18-20 uger.....	14

Læbe-gumme-ganespalte

Susanne Vemmelund Juul (tovholder), Olav Bjørn Petersen, Connie Jørgensen.

GUIDELINE

- Ved fund af læbe/gane spalte tilbydes misdannelsesskanning og kromosomanalyse (CVS eller amniocentese afhængig af gestationsalderen) inkl. undersøgelse for deletionssyndrom 22q11.
Findes normal PCR for trisomi 13,18 og 21 henvises til fosterherteskaning.
 - Der bør altid tilbydes 3D-skanning som led i udredning og typebestemmelse af ansigtsspalte. Om nødvendigt henvises den gravide til føtalmedicinsk center med erfaring i dette.
 - Den gravide tilbydes information af specialsygeplejerske (eller læge) forud for fødslen. Inden for den enkelte region er der oprettet teams, der varetager information og behandling af denne lidelse.
 - Isoleret læbespalte uden øvrige tegn på misdannelser udgør formodentlig en mindre risiko for aneuploidi og man kan overveje at undlade invasiv procedure.
 - Isoleret ganespalte er vanskelig og identificeres sjældent ved prænatal screening.
 - Ved fund af en median ansigtsspalte findes i reglen svære cerebrale misdannelser og aneuploidi. Den gravide skal derfor informeres om abort.
-

Visualisering:

1. Saggitalplan:
Ved nakkefoldskanning se efter den præmaxillære protrusion, der ses ved bilateral læbe-gane spalte. Ved senere skanning kan dette også ses.
2. Tværsnitsplan:
Projektionsplan, hvor næsen på fostret vender opad. Man ser efter projektionen med maxillen og overlæben.
Specielt ses efter intakt C-formede tandliste (tandanlæg) til de forreste tænder og at der ikke påvises mellemrum mellem laterale fortand og hjørnetand (fusionslinjerne).
3. Coronale plan:
Præsentation af næse, læber og hagen.
4. 3D-skanning.

Isoleret ganespalte er vanskelig og identificeres sjældent ved prænatal screening. Man kan ved mistanke evt anvende colordoppler flow.

Baggrund:

Kildeangivelsen er angivet som (*ta*).

Definition:

Ansigtsspalte gående i varieret grad fra overlæben og videre igennem gummen til ganen. I visse tilfælde helt til drøblen, uvula bifida, og til dybe defekter i ansigtsknoglerne.

Der findes unilaterale, bilaterale og mediane spalter.

Typer:

Type 1: Læbespalte uni-/bilateral.(hyppigst inkl. gummespalte (2))

Type 2: Unilateral læbe-ganespalte.

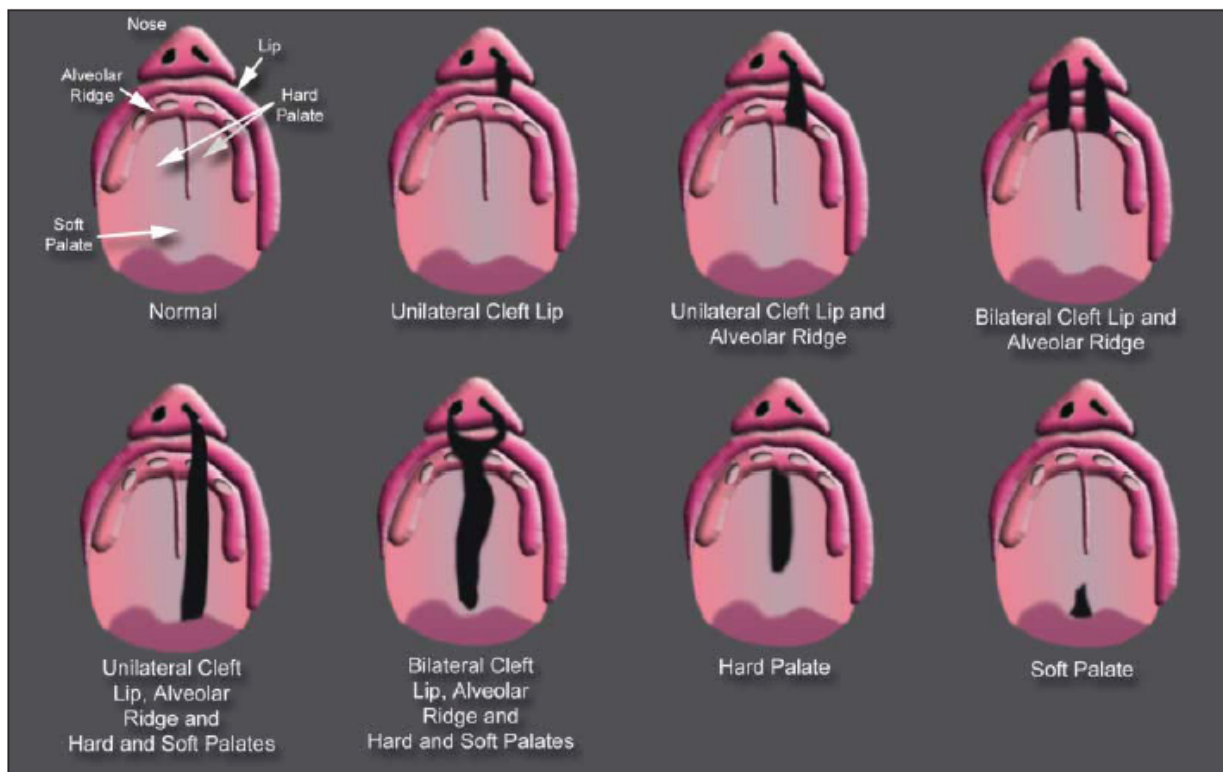
Type 3: Bilateral læbe-ganespalte.

Type 4: Median læbe-ganespalte.

Type 5: Ansigtsspalter associeret med amnion bånd.

Der udover findes også isolerede ganespalter incl. submucøse spalter.

Ved de submucøse spalter skal der være 2 ud af 3 fund (hak i hårde gane, udvisket raphe, uvula bifida). (1).Se Figur 1.



Figur 1. Cleft-flipped face. Plat. J ultras Med 06, 25.

Prævalens:

Ca. 2 ud af 1000 nyfødte i DK, hvilket svarer til ca. 140 nye tilfælde pr. år i DK.

1/3 læbespalte (+/- gumme).

Hyppigst unilaterale. Forhold 6:1.

Hyppigst drenge. Forhold 2:1.

1/3 kombinerede læbe- og ganespalter.

Hyppigst unilaterale. Forhold 1,5:1.

Hyppigst drenge. Forhold 2:1.

1/3 ganespalte eller submucøse ganespalter.

Muligvis ingen kønsforskel.

(2,6).

Embryologi:

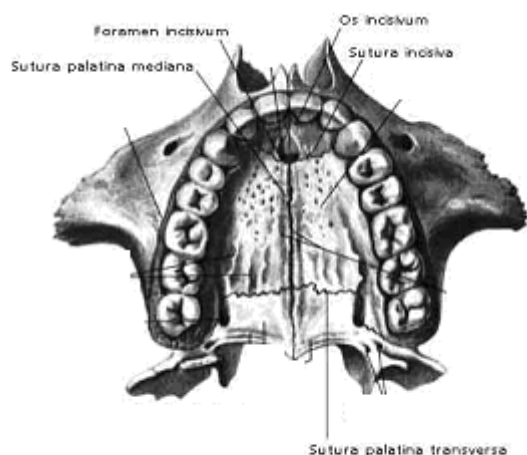
Ansigtet dannes i uge 6 – 9 ved fusion af de 4 mesenchymale brancialbuer (frontonasal, mandibulær og 2 maxillære buer).

Ved manglende fusion opstår ansigtsspalter.

Det *præmaxillare segment* (fra de forreste branchialbuer, primær palate) udgøres af den midterste del af overlæben, anlæg til de 4 fortænder og den forreste del af den hårde gane hen til foramen incisivum. Se figur 2.

Den bagerste gane fra foramen incisivum til uvula dannes af de *maxillare buer* (sekundær palate).

Disse 2 områder fusionerer i en buet linje gående fra mellemrummet mellem hjørnetanden og laterale fortand og over til hjørnetanden og laterale fortand kontralateralt igennem foramen incisivum (sutura incisiva). I midtlinjen går fusionslinjen mellem højre og venstre del af den bagerste gane (sutura palatina mediana).



Patologi:

- Ved isoleret læbespalte er der oftest normal maxil.
- Ved bilateral læbe-ganespalte kan der ses fejludvikling af det præmaxillare segment af ganen. Segmentet vil ofte protruderer frem under næsen.
- Median læbespalte ses ved præmaxillær agenesi og skyldes en tidlig og alvorlig embryonalt insult.

(REF fra ISUOG abstract: E Pajkrt, C Bilardo)

Ætiologi:

Nedarves multifaktorielt og polygenetisk.

En del genetiske syndromer er associeret med ansigtsspalte, bl.a. 22q11 deletionssyndrom.

Afhænger af spaltetype og antal afficerede forældre og søskende (til det kommende barn).

1. Ingen øget risiko for andre end den specifikke type (type 1-4)
2. Størst risiko ved spalte hos den gravide (maternel) end hos barnefaderen.

Fra den danske Læbe-Ganespalte-Database:

Variable:	Læbe/ganespalte:	Ganespalte
isoleret:		

Syg søskende	3 %	3 %
Syg forældre	3 %	3%

Mere specificeret fra Jurkiewicz et al. Plastic Surgery. Principles and Practice. St. Louis, MO, CV Mosby, 1990 (8):

Variable:	Læbespalte/ganespalte:
Raske forældre	
Ingen syge søskende	0,1 %
Ingen syg søsk. + 1 fætter/kusine	0,4
1 syg søskende	4,0
2 syge søsk.	9,0
1 syg søsk. + anden familie syg	4,0
Syge forældre	
1 forældre + raske søskende	4,0
1 forældre + 1 syg søsk.	10-17
2 syge forældre + 1 syg søsk.	60,0

Der er påvist øget risiko ved tobaksrygning i 1. trimester med OR 1,50 (95% confidence interval 1,05-2,14) (9).

Endvidere efter eksponering af teratogener som f.eks. antiepileptika, lamotrigin. En nordamerikansk database opgørelse med 684 børn eksponeret for lamotrigine i fosterstadiet, viste at 7,3 pr 1.000 havde udviklet ansigtsspalter. Materialet dog noget ikke så stort (7).

Prognose:

Det er vigtigt at karakterisere hvilken type, der er tale om.

Der er klar association mellem type og udkomme/prognose, herunder risiko for aneuploidi (1, 3, 4, 5, 6).

Clementi et al (4) undersøgte 709.030 fødsler og fandt 751 tilfælde med ansigtsspalter:

10 % havde aneuploidi.

27 % havde associerede misdannelser.

Milerad J et al (5) fandt ved en svensk prospektiv undersøgelse (1975-1992) 616 børn født med ansigtsspalter.

13 % havde aneuploidi.

21 % havde associerede misdannelser.

- 24 % kardiovaskulære misdannelser givende x 16 øget risiko i forhold til baggrundsbefolkningen. (37 promille blandt cases og baggrundsrisiko 2,3 promille).
- 33 % havde misdannelser i bevægeapparatet. (36 promille blandt cases og baggrundsrisiko 2,9 promille). (5)

Associerede misdannelser fordelt efter spaltetyper (5):

8 % ved isoleret læbespalte.

28 % ved læbe/ganespalte.

22 % ved isoleret ganespalte.

Mediane spalter er sjældent forekommende og har fatale CNS-malformationer (holoprocencefali, median cleft face syndrom).

En mindre undersøgelse fra et tertiært center i Tyskland på 70 fostre med ansigtsspalter fandt man følgende aneuploidi-fordeling efter spaltetyper:

- 0 % ved isoleret læbe spalte.
- 59 % ved bilateral læbe/gane spalte.
- 32 % ved unilateral læbe/gane spalte.
- 82 % ved median ansigtsspalte.

Overvejende i form af trisomi 13 og *hos alle med aneuploidi var der yderligere anomalier end ansigtsspalten.* (3).

Kilder:

1. Nyberg DA, Sickler GK, Hegge FN, Kramer D. Fetal cleft lip with and without cleft palate: U.S. classification and correlation with outcome. *Radiology* 1995;195:677-84.
2. Læbe-Ganespalte-Centret. www.lgcenter.dk. Hører under HovedOrtoCentret på Rigshospitalet. Ledet af specialtandlæge phd. Kirsten Mølsted.
3. Bergé SJ, Plath H, Van de Vondel PT, Appel T, Niederhagen B, Von Lindern JJ, Reich RH, Hansmann M. F. Fetal cleft lip and palate: Sonographic diagnosis, chromosomal abnormalities, associated anomalies and postnatal outcome in 70 fetuses. *Ultrasound Obstet Gynecol* 2001;18:422-31.
4. Clementi M, Tenconi R, Bianchi F, Stoll C and the Euroscan Study group. Evaluation of prenatal diagnosis of cleft lip with or without cleft palate and cleft palate by ultrasound: experience from 20 European registries. *Prenat Diagn* 2000;20:870-5.
5. Milerad J, Larson O, Hagberg C: Associated malformation in infants with cleft lip and palate: A prospective, population-based study. *Pediatrics* 1997;100:180.
6. Walker S, Babcook CJ, Ball RH et al. The association of fetal cleft lip/cleft palate with anatomic and chromosomal abnormalities: The State-wide Utah experience.
7. Holmes LB, Baldwin EJ, Smith CR, Habecker E, Glassman L, Wong SL, Wyszynski DF. Increased frequency of isolated cleft palate in infants exposed to lamotrigine during pregnancy. *Neurology* 2008;70 (part 2 og 2):2152-58.
8. Callen, Peter W. *Ultrasonography in Obstetrics and Gynecology*. Chapter 11 p. 307-330 v/Catherine J Babcook, M.D.
9. C.Bille et al. *Eur J Epidemiol* 2007;22(3):172-81.

Mistanke om skeletsygdom ved nakkefolds- eller 18-20 ugers skanningen
Ida Vogel

Definition:

Kongenitte skelet sygdomme omfatter skeletdysplasier, dysostoser og reduktionsdeformitetet. Skelet dysplasier (chondrodysplasier eller osteochondrodysplasier) er udviklingsdefekter i det chondro-ossøse væv. Dysostoser er malformationer i enkelte knogler (feks isoleret polydactyli). Reduktioner er sekundære malformationer af knogler.^{1:2}

Prævalens: Usikker, men for skeletdysplasier: 2-5/10.000 fødsler³.

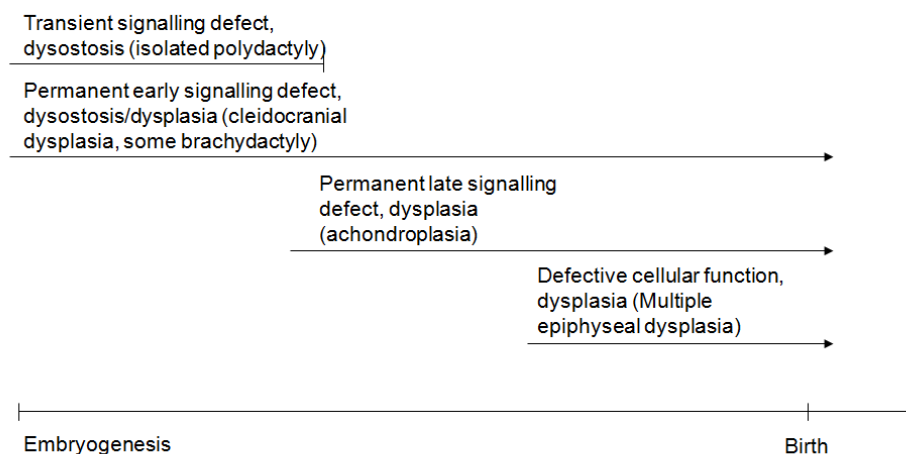
Anamnese:

Familieanamnese? Beslægtede forældre?
Forældrenes statur?

Embryologi:

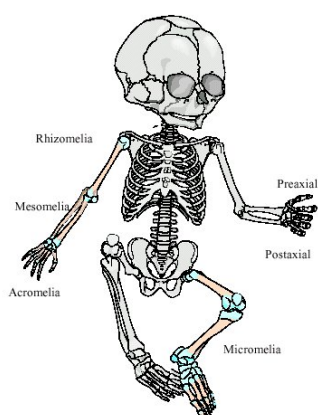
Skelettet udvikles relativt tidligt i føtal perioden og muliggør ultrasonisk prænatal diagnostik af en del af disse tilstande. Skelettet undergår et programmeret mønster af enchondral ossifikation hvor brusk omdannes til knogle, hvorimod de flade knogler kraniet, klavikel og os pubis forkalkes via membranøs ossifikation og dermed anlægges direkte som knogle. Ossifikation sker relativt tidligt: klavikel og mandibel (uge 8), rørknogler, ileum og skapula uge 12, metacarpal- og metatarsalknogler (uge 12-16). Sekundære ossifikationscentre ses fra uge 20.⁴

Timing in pregnancy



Patologiske fund

Ved skelet dysplasi ses en række patologiske fund. Mønstret i disse fund muliggør diagnostik og eventuel molekylærgenetisk diagnostik. Det er derfor vigtigt specifikt at beskrive samtlige fund. Navnene på skeletdysplasierne er beskrivende. Nogle skelet dysplasier indebærer involvering af rygsøjlen (spondylo-dysplasierne), andre kun det perifere skelet. Rhizomeli betyder, at det er den mest proximale del af det perifere skelet, der er afficeret. Ved mesomeli er underarm/ben afficeret mest og ved acromeli er hænder og fødder afficeret. En Spondylo-epi-meta-fyseal dysplasia congenita er en medfødt dysplasi, der involverer rygsøjle, epi- og metafyserne i rørknoglerne.




Rekommandationer

Ved mistanke om skeletdysplasi ved misdannelsesscanning skal man:

Verificere gestationsalder, da den vigtigste differentialdiagnose er IUGR (se separat guideline herfor). Det tyder på skeletdysplasi hvis der er UENS forkortelse af rørknogler eller manglende eller uens mineralisering samt hvis der er fund af andre misdannelser.

UL-fund der evt. kan muliggøre diagnose:

- Kraniet
 - Facon (kløverblad?)
 - Biometrier: BDP, HO
 - Profil: fremhælvende pande, flad profil, micrognati
 - Ansigtsmorfologi, inkl profil, interorbital (IOD) + ekstraorbital (EOD), normalt er IOD 1/3 af EOD. Næsebenslængde og tilstedeværelse.
 - Øjne: Mikrophthalmi? Proptosis (frembulende øjeæble)
 - Er der wormian bones? (multiple extra knogler i kraniesuturerne, især occipitalt)
 - Læbe-ganespalte
- Rørknogler
 - Er alle rørknogler der?
 - Mål længden af alle rørknogler på begge sider
 - Er rørknoglerne buede?
 - Er der uensartet, nedsat knoglemineralisering?
 - Er der frakturer? Ses oftest i ribben, femur og humerus
- Hænder og fødder
 - Fejlstilling af fod/hånd
 - Tæl fin  og tæer (polydactyli)
 - Er alle knogler i fingre og tæer til stede?
 - Brachydactyli?
- Columna
 - Hemivertebrae (kileformede), platyspondyli (flade), Butterfly (sommerfugle-formede)
 - Scoliose eller lordose?
- Thorax
 - Antal ribben
 - Ribben forkortede? (normalt sv til 2/3 af circumference, patologisk hvis <50%). Se også i saggitalsnit om abdomen buler voldsomt frem under ribbenskant.
 - Lungehypoplasi?

- Mål femur/abdominal cirkumferens (<0.16 lungehypoplasi) og thorax cirkumferens/abdominal cirkumferens ratio <0.6 tyder på letal lungehypoplasi)
- Klokkeformet thorax? Kort, tøndeformet thorax?
- Scapulas tilstedeværelse/fravær
- Klaviklens længde/fravær

- Genitalia normale? Flere skeletdysplasier har intersex
- Urinvejs misdannelser
- Hjertermisdannelse
- Polyhydramnios

Evt kan skema fra Dighe bruges til at øge overblik over om alle fund er med⁵

Long bones – All long bones to be measured						
Bones		Measurement (mm)	Standard measurement for _____ wks	Mineralization	Curvature	Fractures
Femur	Right					
	Left					
Tibia	Right					
	Left					
Fibula	Right					
	Left					
Humerus	Right					
	Left					
Ulna	Right					
	Left					
Radius	Right					
	Left					
Bones						
	Absent					
	Hypoplastic					
	Any malformation					

Thorax

Chest circumference to be obtained at the level of the four chamber view of the heart

Measurement	Normal measurement for _____ wks	Shape of thorax – Bell Shaped – Yes / No
Chest circumference		Any bones missing? Feet – Yes / No Hands – Yes / No Polydactyly Preaxial Postaxial Syndactyly Yes / No Postural deformities Clubfeet Yes / No Clubhand Yes / No
Chest Cir/ Abdominal Cir		
Clavicle		
		Micrognathia: Yes / No Short upper lips: Yes / No Abnormally shaped ears: Yes / No
Clavicles	Right Left	
Clavicles	Right Left	
Hands and feet		Fetal Motion – Normal / Decreased AFI – Normal / Decreased / Increased
Foot measurement		
Foot		
Femur/foot ratio		

Skull and Face:

Spine

Macrocrania: Yes / No Mineralization of skull bones: Normal / Decreased Frontal bossing: Yes / No	Relative length - Normal / Decreased Mineralization of vertebral bodies – Normal / Decreased Vertebral Height – Normal / Decreased
---	--

Biorbital diameter – Distance between the inner margins of the orbits

Measurement	Normal measurement of biorbital diameter at ___ wks
Biorbital diameter	

Any other organ abnormality:

3D dataset of the following to be acquired:

1. Face (profile view to look at the facial features)
2. Chest (transverse and sagittal 3D dataset from anterior aspect preferably to calculate lung volumes for pulmonary hypoplasia)
3. Hand (one only)
4. Foot (one only)
5. Pelvis (transverse 3D dataset from anterior aspect for iliac flaring)
6. Spine (sagittal 3D dataset to look at the vertebral height)

Henvis til center med føtal mediciner til gennemscanning.

Centralt:

Altid anbefale AC m/karyotype (inkl nedfryse og gemme cellekultur!)

CVS er oftest ikke anvendelig i den primære udredning af skeletdysplasi, men oplagt ved kendt mutation. **Kontakt altid klinisk-genetisk afdeling**

Der er aktuelt ingen anbefaling af rutinemæssige supplerende undersøgelser (syndrom PCR/Array CGH/kollagenanalyse)

Gentage scanning. Vurdering af om det drejer sig om letal skeletdysplasi.

Ønsker kvinden ab pro da:

- Amniocentese (hvis det ikke allerede er foretaget – kan udføres allerede fra uge 13)
- Skriftlig tilladelse til at indberette til ESDN netværket (European Skeletal Dysplasia Network –) med henblik på diagnose (www.esdn.org).
- Tilladelse til sektion ved føtal patolog (altså ikke lokal sektion hvis ikke føto-patolog lokalt). Føtal patolog gentager biopsi (ribbensbrusk alternativt achillessene) mhp kultur.
- Fosterbilleder foretages ved patolog
- Røntgen billeder: (forfra og sidebillede af hele fostret, gerne med en størrelsesmarkør. Digitale billeder er et must mhp indrapporting til ESDN)

- Aftale hvem varetager den fortsatte udredning.

Genetisk rådgivning inden næste graviditet mhp prænatal diagnostik (mulighed for PGD, CVS eller udelukkende ul-diagnostik)

Reference List

- (1) Schramm T, Gloning KP, Minderer S, Daumer-Haas C, Hortnagel K, Nerlich A et al. Prenatal sonographic diagnosis of skeletal dysplasias. *Ultrasound Obstet Gynecol* 2009; 34(2):160-170.
- (2) Superti-Furga A, Unger S. Nosology and classification of genetic skeletal disorders: 2006 revision. *Am J Med Genet A* 2007; 143(1):1-18.
- (3) Rasmussen SA, Bieber FR, Benacerraf BR, Lachman RS, Rimoin DL, Holmes LB. Epidemiology of osteochondrodysplasias: changing trends due to advances in prenatal diagnosis. *Am J Med Genet* 1996; 61(1):49-58.
- (4) Krakow D, Lachman RS, Rimoin DL. Guidelines for the prenatal diagnosis of fetal skeletal dysplasias. *Genet Med* 2009; 11(2):127-133.
- (5) Dighe M, Fligner C, Cheng E, Warren B, Dubinsky T. Fetal skeletal dysplasia: an approach to diagnosis with illustrative cases. *Radiographics* 2008; 28(4):1061-1077.

Fund af pes equinovarus(PEV) – eller andre ledfejlstillinger, ved nakkefolds- eller 18-20 ugers skanningen.

Susanne Pouplier, Lillian Skibsted

Medfødt klumpfod (PEV)

(Pes equino-varus-adductus, talipes equino-varus, varusfod, clubfoot)

Klumpfod er en klinisk diagnose der stilles efter fødslen.

I litteraturen er der forskellige betegnelser i forbindelse med klumpfod .

Prænatalet betegnes klumpfod som kompleks ,såfremt der også findes andre strukturelle eller kromosomale anomalier, og som isoleret såfremt det er eneste påviste anomali.

Efter fødslen betegnes klumpfod som positionel ,såfremt foden er fuldt redressabel og strukturel ,såfremt der kræves intensiv fysioterapi eller kirurgi. Klumpfod betegnes som idiopatisk, såfremt der ikke er påviselig årsag eller andre anomalier.

Klumpfod (strukturel) er en ikke redressabel misdannelse med kontrakturer i fod og ankelled med spidsfod, varusstilling (inversion) af for- og bagfod samt adduktion af forfoden. Hertil kommer cavusstilling (fleksion af forfod i forhold til bagfod). Fejlstillingerne findes i forskellige grader og kan simplificeret anskueliggøres som en drejning af fodens øvrige knogler omkring talus.

Ultrasonisk diagnose af klumpfod kan stilles fra uge 12-13, men findes oftest i forbindelse med den sene gennemscanning i uge ca 20, hvor man vurderer fodstillingen på begge fødder. Normalt er vinklen mellem fod og underben ca 90° og i et længdesnit af tibia og fibula vil man normalt ikke kunne se fodens knogler.

Når diagnosen klumpfod stilles prænatalet er der en falsk positiv rate på mellem 2,3% og 6,4%(1-3) 90% af klumpfødde diagnosticeret prænatalet er strukturelle(3)

Epidemiologi og patogenese: Incidensen varierer mellem forskellige folkeslag. I de nordiske lande omkring én promille. To tredjedele af patienterne er drenge og i halvdelen af tilfældene er lidelsen dobbeltsidig. Formentlig multifaktoriel årsagssammenhæng. I op til 25% af nyopdagede tilfælde vil der være en nær eller fjern slægtning, som også har PEV.

Behandling:

I løbet af de sidste ganske få år, er den hovedsageligt ikke operative behandling, som angivet af Ponseti, blevet den mest anvendte i Danmark. Behandlingen består af ugentlige redresseringer med efterfølgende gipsanlæggelse til gradvis opretning af fejlstillingerne. De fleste fødder skal efter ca. 4 - 5 ugers redressering have udført Achillesenetenotomi i l.a. efterfulgt af yderligere én eller to ugers redressering, inden den korrigerende behandling er afsluttet. Herefter behandles med specialsko/skinne(4)

Ponsetibehandling er velegnet til langt de fleste idiopatiske klumpfødde, mens syndromrelaterede klumpfødde (fx ved arthrogrypose) kan have så svære fejlstillinger, at "gammeldags" operativ behandling med bløddelsløsninger og seneforlængelser vil være at foretrække.

Ved PEV fundet prænatalet vil der oftere være nødvendigt med operation i forhold til, hvis det ikke er fundet prænatalet(5)

Den primære behandling fører til behandlingsmålet i 85-90% af tilfældene.

Fund af pes equinus varus eller andre ledfejlstillinger ved nakkefoldsskanning:

Der findes ingen artikler, der kun ser på denne problematik. Der er mange case reports om syndromer, hvor PEV indgår.

Ved fund af PEV ved nakkefoldsskanning bør der foretages en meget detaljeret misdannelsesskanning. Fund af PEV i så tidlig en GA kan meget vel betyde meget alvorlig sygdom hos fosteret. Der bør tilbydes CVS og man beder genetisk afd. om at gemme DNA.

Ved fund af normale kromosomer og al anden anatomi er normal, bør der tilbydes en misdannelsesskanning igen i uge 15. Her vil ekstremiteterne bedre kunne ses, da forkalkning af knoglerne er mere fremskredet og nogle syndromer vil kunne ses.

Fund af pes equinus varus eller andre ledfejlstillinger ved 18-20 uger skaning:

Finder man klumpfod skal det vurderes om det er enkelt- eller dobbeltsidigt. Andre anomalier findes ofte ved bilat. PEV (6)

Man må uddybe anamnesen med henblik på familiær forekomst.

Der skal foretages ekspertskanning inkl. fosterherteskanning med henblik på om der findes andre strukturelle misdannelser. Herunder skal man tænke på myelomeningocele eller andre neuromuskulære lidelser eller syndromer, hvor klumpfod forekommer.

Såfremt der ikke findes andre strukturelle misdannelser og pt. er nakkefoldskannet med lille risiko, er risikoen for kromosomfejl eller syndrom lille.

Det er meget kontroversielt om man skal foretage amniocentese efter fund af PEV uden andre misdannelser set ved ultralyd. I nogle arbejder anbefales det - i andre ikke(7-9).

Findes andre strukturelle misdannelser må amniocentese anbefales og syndromer overvejes(10). Der skal gemmes DNA.

Såfremt alle undersøgelser er normale skal man orientere om at en mindre procentandel viser sig at have lidelser som ikke kan eller bliver diagnosticeret prænatalt.

I en undersøgelse fra England(2) med 76 fostre med PEV findes andre misdannelser hos 26 fostre, alle vælger prov.abort. 3 dør intrauterint og 7 neonatalt. Således er kun 40 ud af 76 fostre med PEV levende efter neonatalperioden.

Eik-Nes(11) et al har undersøgt 49.000 uselekterede gravide – fra 1987-2004 og fundet 113 børn med PEV. 49% var isolerede og 51% havde andre misdannelser. Kun et tilfælde var falsk positiv. De tre største grupper af andre misdannelser var syndromer (26%), kromosomfejl (26% og muskel/skelet sygdomme (24%). Der var lige mange uni- og bilat PEV I grupperne med ikke andre sygdomme og med syndromer/misdannelser/muskel sygdomme.

15 af 113 børn(13%) havde kromosomfejl – af disse havde 13 andre misdannelser, som havde ført til amniocentesen. Af de 2 uden misdannelser andet end PEV havde et barn karyotype XYY og et andet blev først undersøgt efter fødsel og havde trisomi 21.

Konklusion:

Ved fund af PEV ved nakkefoldsskanning tilbydes altid CVS, hvor der gemmes DNA.

Efterfølgende foretages tidlig misdannelsesskanning.

Ved fund af PEV ved 20-ugers skanning og der ikke findes andre misdannelser kan amniocentese overvejes. Hvis der findes andre misdannelser bør det foretages amniocentese, hvor der også gemmes DNA.

Reference List

1. Tillett RL, Fisk NM, Murphy K, Hunt DM. Clinical outcome of congenital talipes equinovarus diagnosed antenatally by ultrasound. *J Bone Joint Surg Br* 2000 Aug;82(6):876-80.
2. Carroll SG, Lockyer H, Andrews H, bdel-Fattah S, McMillan D, Kyle PM, et al. Outcome of fetal talipes following in utero sonographic diagnosis. *Ultrasound Obstet Gynecol* 2001 Nov;18(5):437-40.
3. Canto MJ, Cano S, Palau J, Ojeda F. Prenatal diagnosis of clubfoot in low-risk population: associated anomalies and long-term outcome. *Prenat Diagn* 2008 Apr;28(4):343-6.
4. Carroll SG, Lockyer H, Andrews H, bdel-Fattah S, McMillan D, Kyle PM, et al. Outcome of fetal talipes following in utero sonographic diagnosis. *Ultrasound Obstet Gynecol* 2001 Nov;18(5):437-40.
5. Swamy R, Reichert B, Lincoln K, Lal M. Foetal and congenital talipes: interventions and outcome. *Acta Paediatr* 2009 May;98(5):804-6.
6. Mammen L, Benson CB. Outcome of fetuses with clubfeet diagnosed by prenatal sonography. *J Ultrasound Med* 2004 Apr;23(4):497-500.
7. Malone FD, Marino T, Bianchi DW, Johnston K, D'Alton ME. Isolated clubfoot diagnosed prenatally: is karyotyping indicated? *Obstet Gynecol* 2000 Mar;95(3):437-40.
8. Canto MJ, Cano S, Palau J, Ojeda F. Prenatal diagnosis of clubfoot in low-risk population: associated anomalies and long-term outcome. *Prenat Diagn* 2008 Apr;28(4):343-6.
9. Woodrow N, Tran T, Umstad M, Graham HK, Robinson H, de CL. Mid-trimester ultrasound diagnosis of isolated talipes equinovarus: accuracy and outcome for infants. *Aust N Z J Obstet Gynaecol* 1998 Aug;38(3):301-5.
10. Bar-On E, Mashiach R, Inbar O, Weigl D, Katz K, Meizner I. Prenatal ultrasound diagnosis of club foot: outcome and recommendations for counselling and follow-up. *J Bone Joint Surg Br* 2005 Jul;87(7):990-3.
11. Offerdal K, Jebens N, Blaas HG, Eik-Nes SH. Prenatal ultrasound detection of talipes equinovarus in a non-selected population of 49 314 deliveries in Norway. *Ultrasound Obstet Gynecol* 2007 Nov;30(6):838-44.

Guideline ved fund af kort femur ved gennemscanning i 18-20 uger.

Pernille Nørgaard, Lotte Colmorn.

Definition af kort femur:

Femurlængde mindre end -2SD (=Z-score mindre end -2).

Femur måles som rutine ved gennemscanning i 2. trimester.

(Ref: Chitty LS, Altman DG. *Charts of fetal size: Limb bones*. *BJOG* 2002;109:919-929)¹.

OBS: Denne reference har 5 percentilen som nedre grænse

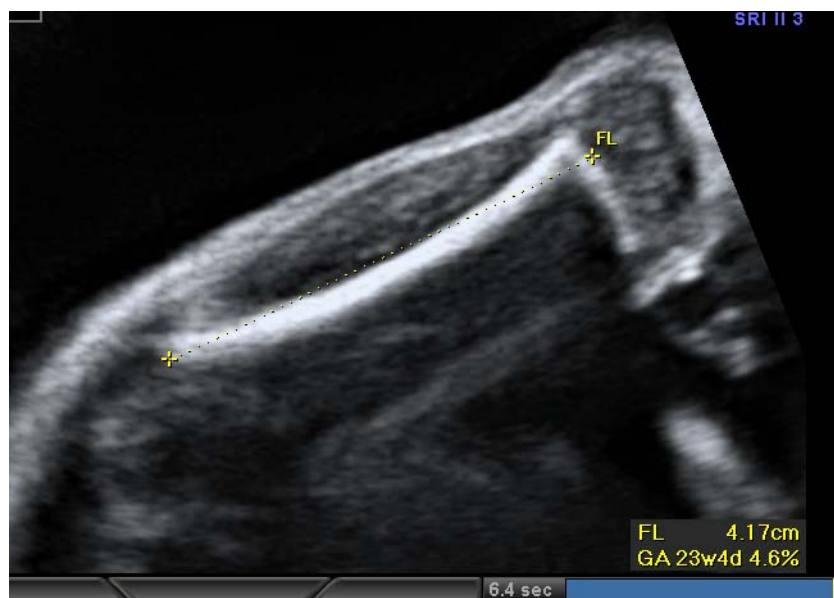Z-score tooltips

Måling af femur:

Femur måles som rutine ved gennemskanning i 18-20 uger.

Femur måles helst med en vinkel på op til 45 grader, da vinklingen giver en bedre definition af enderne.

Kun den ossificerede del af femur måles. Vær opmærksom på ikke at medtage epifysen.



Prævalens af kort femur.

Ved gennemskanning i 2. trimester finder Weisc et al isoleret kort femur hos 4.7% (defineret som femur kortere end 5 percentilen) af alle fostre i en kohorte af kvinder som har gennemgået nakkefoldsscanning.

Betydning af kort femur:

Kort femur kan være udtryk for:

1. Normal variation.
2. Blød (svag) markør for trisomi/aneuploidi
3. Skeletdysplasi /Syndrom (se instruks vedr udredning)
4. Væksthæmning

Ved isoleret kort femur synes ikke at være holdepunkt for at tilbyde AC. Dette forudsætter en iøvrigt normal 2. trimester skanning, inkl normal humerusrængde.

Papageorghiou et al undersøgte 129 fostre med kort femur (<5 percentilen). Heraf havde 72 fostre isoleret kort femur. Af disse var der ingen, der fik påvist kromosomfejl eller skeletdysplasier².

Todros et al undersøgte 86 fostre med kort femur (<10 perc). Heraf havde 46 fostre isoleret kort femur, og ingen af dem fik påvist kromosomfejl eller skeletdysplasier³.

IUGR:

Derimod er der øget risiko for udvikling af IUGR.

- Øget risiko for fødselsvægt under 2500 g (OR=2,6)⁶
- Øget risiko for SGA (< 10th percentilen, OR=3,0¹, 18-19%)^{3,6}
- Øget risiko for IUGR (< 2SD, 40%), hvoraf 90% havde abnormt flow i a. uterina²

Præeklampsi

- Kort femur kombineret m patologisk flow i a.uterina synes at øge risikoen for tidlig, svær præeklampsi^{2,3}

Intrauterin Død

- Nogle studier har fundet en fosterdødelighed på 33% hos fostre m isoleret kort femur, langt overvejende hos fostre m abnormt a.uterina flow²

Komplikationerne ses gennemsnitligt 9 uger efter diagnosticering af kort femur på gennemskanningstidspunktet.³

Kontrol og anbefalinger

Det anbefales at gravide m isoleret kort femur tilbydes tilvægtsscanninger en gang månedligt eller iht guidelines såfremt fosteret findes IUGR.

Referencer (kort femur og IUGR):

1.Chitty LS, Altman DG. Charts of fetal size: Limb bones. BJOG 2002;109:919-929).

2. Papageorghiou et al: Outcome of fetuses with antenatally diagnosed short femur. Ultrasound Obstet Gynecol 2008; 31: 507-511.

3. Todros et al: Fetal short femur length in the second trimester and the outcome of pregnancy. BJOG 2004;111:83-85.

4. Law LW, Leung TY, Sahota DS, Chan LW, Fung TY, Lau TK. Which ultrasound or biochemical markers are independent predictors of small-for-gestational age?

Ultrasound Obstet Gynecol. 2009 Aug 10;34(3):283-287. [Epub ahead of print]
PubMed PMID: 19670336.

5. Prefumo F, Canini S, Crovo A, Pastorino D, Venturini PL, De Biasio P. Correlation between first trimester fetal bone length and maternal serum pregnancy-associated plasma protein-A (PAPP-A). Hum Reprod. 2006 Nov;21(11):3019-21. Epub 2006 Sep 7. PubMed PMID: 16959807.

6. Weisz B, David AL, Chitty L, Peebles D, Pandya P, Patel P, Rodeck CH. Association of isolated short femur in the mid-trimester fetus with perinatal outcome. Ultrasound Obstet Gynecol. 2008 May;31(5):512-6. PubMed PMID: 18432603.

7. Leung TY, Chan LW, Leung TN, Fung TY, Sahota DS, Lau TK. First-trimester maternal serum levels of placental hormones are independent predictors of second-trimester fetal growth parameters. Ultrasound Obstet Gynecol. 2006 Feb;27(2):156-61. PubMed PMID: 16435317.

Reference 4, 5 og 7 er ikke benyttet i teksten, men kan med fordel læses.