

Behandling af Tubo-ovariel absces (TOA)

Forfattere:

Algirdas Markauskas, Torben Munk, Per Søgaard, Therese Nielsen, Mette Erenbjerg, Hanne Rosbach
endelige guideline, korrektion aug 2009

Korrespondance:

Algirdas Markauskas dralgirdas@gmail.com

Indholdsfortegnelse:

| | |
|--|---------|
| Indledning: | side 1 |
| Resumé af evidens | side 3 |
| Resumé af kliniske rekommandationer | side 4 |
| Flowchart for behandling af TOA hos premenopausale kvinder | side 5 |
| Problemstilling | side 6 |
| Behandling | side 7 |
| TOA hos postmenopausale kvinder | side 10 |
| Referencer | side 11 |

Indledning

PID rammer op til 11 % kvinder i den fertile alder. Tubo-ovariel absces (TOA) er en af de alvorligste komplikationer til PID med forekomst op til 15 % blandt kvinder med PID. Forekomsten af TOA blandt de hospitaliserede kvinder med PID kan være op til 33 %.(1)

TOA er ofte en polymikrobiel infektion. De hyppigste etiologiske agenter til PID er *Chlamydia trachomatis* og *Neisseria gonorrhoeae*, men disse isoleres sjældent ved TOA. Her er det mikrobiologiske billede præget af forskellige såvel aerobe som anaerobe bakterier (*E. coli*, *Klebsiella*, *Bacteroides spp.*, *GBS*, *H. influenzae*, *Pseudomonas*).

Ch. trachomatis og *N. gonorrhoeae* kan initiere den patologiske proces i salpinges, hvilket medfører inflammation, ødemdannelse og evt. tillukning af salpinges og formation af pyosalpinx. Infektion kan herefter brede sig til ovarierne. Vævsskade og nekrose danner nu et godt miljø for sekundær invasion af anaerobe/aerobe bakterier fra bl.a. tarmsystem. Det medfører dannelse af det Tubo-ovarielle Komplex (TOK), hvor ovarie og salpinx ikke kan adskilles fra hinanden, men hvor de anatomiske grænser stadig er bevarede. Ubehandlet vil TOK udvikle sig til TOA, hvor ovarie og salpinx er smeltet sammen og vævsarkitekturen er ødelagt (2).

Actinomyces spp., specielt *Actinomyces israelii*, er en gram positiv anaerob bakterie, som i sjældne tilfælde kan være associeret med TOA specielt hos kvinder med langvarigt brug af IUD. Bakterien tager lang tid til at dyrke (ca. 2 uger) og diagnosen kan suppleres med cytologisk / histologisk analyse.

Definitioner: TOA repræsenterer den sidste stadie af PID. Ultrasonisk ser TOA som en kompleks cystisk struktur, tykvægget, med septæ, debris og interne områder med vekslende ekkointensitet. Ovariet kan ikke adskilles fra salpinx, idet arkitekturen er ødelagt. UL forandringer er ikke specifikke og skal vurderes sammen med det kliniske billede (febrilia, abdominalia, palpabel udfyldning) samt de parakliniske tests (CRP, Leukocytter, SR, evt. CA125)

Afgrænsning af emnet: Medicinsk og invasiv behandling af Tubo-ovariel absces, hos i øvrigt raske kvinder.

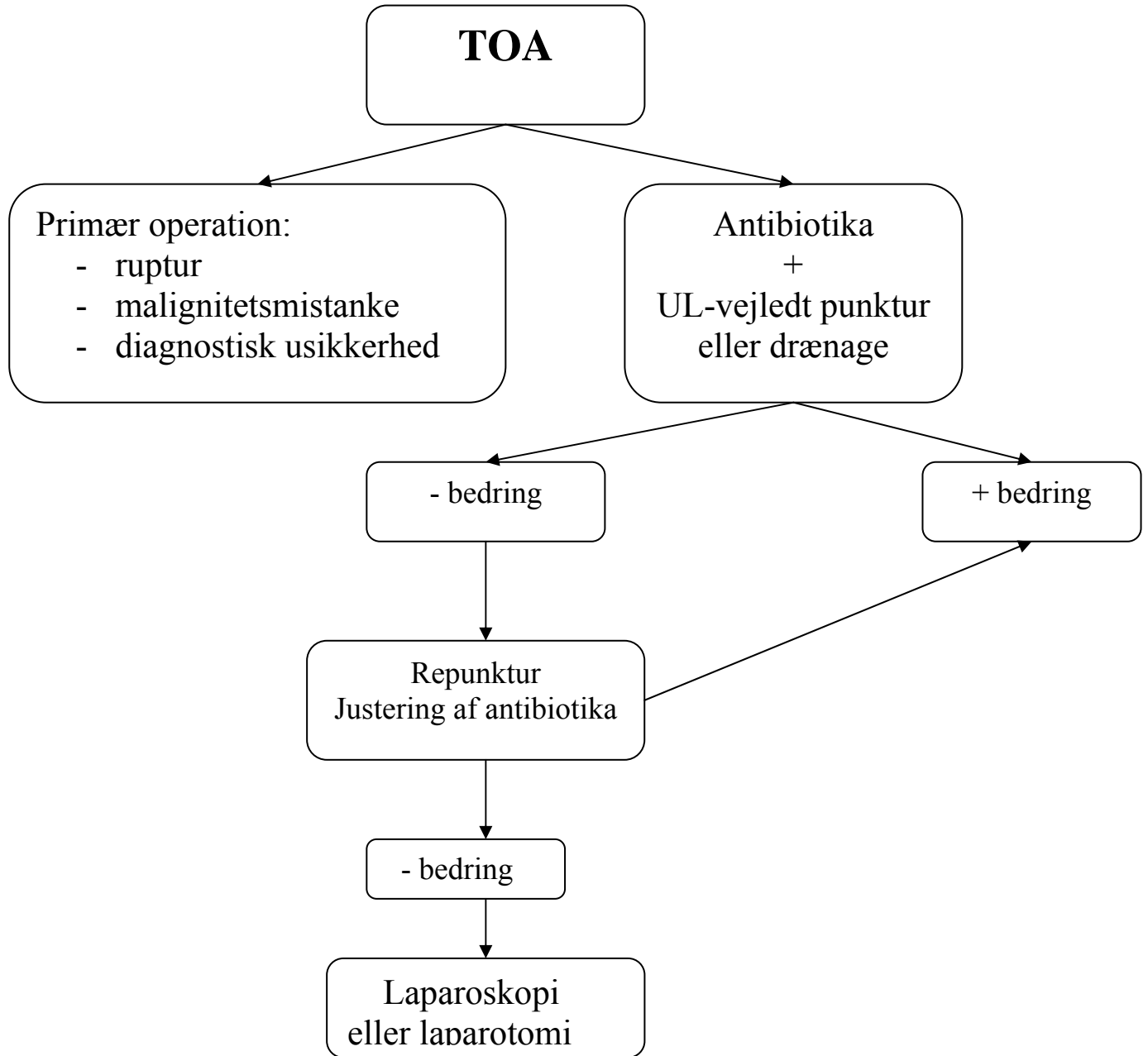
Resume af evidens

| | |
|---|-----|
| TOA ses som komplikation til PID i op til 15 % af alle tilfælde og op til 30 % af de PID tilfælde, der kræver hospitalisering | II |
| TOA er en polymikrobiel infektion | II |
| Behandling af TOA med ultralydsvejledt punktur og antibiotika har høj succesrate (op til 93 %) og lav forekomst af komplikationer hos premenopausale kvinder | 1B |
| Laparoskopi med drænage og skylning af abscesser er i forhold til laparoskopisk salpingoophorektomi, mindre komplikationsfyldt og med ligeværdigt behandlings respons | III |
| Spontan ruptur af absces er en potentiel livstruende tilstand med risiko for sepsis og kræver umiddelbar kirurgisk behandling i antibiotikadække | III |
| Ledsagende malignitet (genital, gastrointestinal) er fundet hos op til 47 % af postmenopausale kvinder med TOA | III |
| Debris i abscess kaviteten kan være synlig på ULS i op til 10 uger efter punkturen, til trods, at symptomerne er svundet | III |

Resumé af kliniske rekommandationer

| | |
|--|-----|
| Kombineret behandling (antibiotika + punkturer / drænage) anbefales som førstevalgsbehandling af TOA hos premenopausale kvinder | (B) |
| Antibiotika: cefuroxim 1,5g x 3 i.v. + sup. metronidazol 1g x 2 til afebrilia i 1 døgn. Herefter – doxycyclin 100mg x 2 eller lymecyclin 300mg x 2 p.o. i 14 dage + sup. metronidazol i 1 uge. | (C) |
| Repunktur kan foretages ved manglende klinisk effekt og fortsat betydelig absces mængde ved ULS 2.-4 dag efter første punktur. | (C) |
| Punktur/drænage af TOA uden opstart af antibiotisk behandling anbefales ikke, grundet risiko for sepsis. | (C) |
| Primær operativ behandling er indiceret i tilfælde af TOA ruptur, mistanke om malignitet eller anden akut kirurgisk patologi | (C) |
| Operativ behandling bør overvejes ved TOA hos postmenopausale kvinder | (C) |
| I tilfælde af operativ behandling af TOA hos premenopausale kvinder, bør organ præserverende metode anvendes | (C) |
| IUD bør fjernes ved samtidig TOA dannelse | (C) |
| Kateter drænage kan benyttes ved stor absces /tykt flydende debris | √ |

Flowchart for handling of TOA hos premenopausale kvinder



Litteratur søgningsmetode:

Litteratur søgning afsluttet: Maj 2008

Søgning : Pub Med , Embase , søgeord : ” tubo-ovarian abscess AND management AND/OR treatment”, “fallopian tube disease” [Mesh] AND “abscess” [Mesh] + related articles

Problemstilling:

Behandling af TOA er en udfordring, idet man på den ene side skal sanere infektionen, og på den anden side bevare kvindens reproduktive potentiale og endogen hormon produktion.

Da de fleste kvinder med TOA er premenopausale, skal behandling være så skånsom, som muligt. Historisk set, var den kirurgiske behandling den gyldne standart. Laparotomi med efterfølgende hysterektomi og/eller salpingoophorektomi, var effektiv, men mutilerende og komplikationsfyldt behandling for kvinder med TOA. Derfor er der behov for behandling der er:

- effektiv
- sikker
- bevarer kvindens endogene hormon produktion og reproduktive potentiale

Diagnostik af TOA

Kliniske tegn er uspecifikke:

- pt. ofte har en forhistorie med PID (ca. 50 %)
- nedre abdominale smerter (>90 %), evt. med peritoneal reaktion
- feber (60-80 %)
- ømhed over adnex, røkkeømhed af cervix, purulent sekret eller andre tegn til PID
- evt. palperet udfyldning
- ved TOA ruptur kan pt. være septisk og prechokeret
- evt. forhistorie med IUD (op til 54 %)

Billeddiagnostiske tests:

- ULS er mest brugbar i den kliniske hverdag. Ultrasonisk ses TOA som en kompleks cystisk struktur, ofte tykvægget (>5mm), med inkomplette septæ, debris og interne områder med vekslende ekkointensitet. Der kan ses væske i fossa Douglasi. Ovariet kan ikke sikkert adskilles fra salpinx, idet arkitekturen er under nedbrydning. (2).
- CT og MR skanning kan benyttes som supplerende undersøgelser til differentiering fra malignitet, inflammatoriske tarmsygdomme eller en anden akut patologi i nedre abdomen.

Parakliniske tests:

- leukocytose findes hos 66-80 %
- CRP er stærkt korreleret til sygdommens forløb: findes forhøjet på 1. undersøgelsesdag hos op til 100 % (middelværdi 145), med tilsvarende fald som led i bedring af tilstanden (3)

- Sænkingsreaktion (SR) er også forhøjet hos alle, men topper først på dag 5 (middelværdi 77), hvilket også gjorde sig gældende for CA-125, som kan være forhøjet hos op til 89 % (middelværdi 56) (3).

Mikrobiologiske tests:

- Chlamydia podning fra relevante aldersgrupper (<35 år)
- pus til D+R/mikroskopi. Anbefaling fra mikrobiologerne er at, pus skal sættes i et spidsglas eller glasrør efter punkturen/drænage.
- I tilfælde af mistanke om *Actinomyces* infektion, skal der tages histologisk eller cytologisk præparat til mikroskopi (eks. endometrie biopsi, smear)

Antibiotisk behandling ved TOA

Med udvikling af nye antibiotika, blev det muligt med medicinsk behandling som alternativ til åben kirurgi. Antibiotisk behandling er effektiv i 60-80 % af TOA tilfælde (1, 4). Størrelse af TOA er en vigtig parameter i denne sammenhæng, idet antibiotisk behandling alene som regel ikke er effektiv, hvis TOA >10 cm (5, 6).

Da TOA er en polymikrobiel infektion skal antibiotisk behandling være bredspekteret og dække over såvel anaerobe som aerobe bakterier, samt Chlamydia. Tre-stofs antibiotisk behandling (ampicillin + gentamycin+clindamycin) har vist sig at være bedre end 2-stofs (cefotetan + doxycyclin eller gentamycin + clindamycin) i tilfælde af behandling af TOA med antibiotika alene (7).

Metronidazol og clindamycin – har begge vist sig at være effektive mod anaerobes, har god penetrans og kan opnå tilstrækkeligt høje koncentrationer i abscesskaviteten (8). Ulempen ved clindamycin er – risiko for udvikling af colitis pseudomembranosa. Det antibiotiske regime skal inkludere én af dem. Der foreligger dog ingen studier, der sammenligner de to præparater.

Invasiv behandling

A) Ultralydsvejledt punktur / drænage

Antibiotisk behandling, kombineret med punktur/drænage af TOA, repræsenterer det minimal invasive alternativ til de konventionelle kirurgiske teknikere som laparotomi og laparoskopi.

Der foreligger kun ét randomiseret studie, som omhandler behandling af TOA med UL-vejledte punkturer: *T. Perez-Medina et al. fra 1996* (9), hvor man randomiserede 40 kvinder til enten konservativ behandling med antibiotika alene eller transvaginale punkturer i antibiotika dække. Man inkluderede kun unilaterale abscesser < 10cm i diameter. Antibiotisk behandling bestod af clindamycin + gentamycin i.v.

Den umiddelbare succesrate var 90 % (18 fra 20) i punkturgruppen vs. 65 % (13 fra 20) i kontrolgruppen (p<0,05). Efter 4 ugers opfølgning var den kumulative succesrate 85 % (17 fra 20) vs. 50 % (10 fra 20) fra hhv. punktur- og kontrolgruppen. Indlæggelses tid var signifikant kortere i punkturgruppen (3,9 vs. 9,1 dage, p<0,001). I tilfælde af mislykket behandling blev der foretaget åben kirurgi. Ulempen er kun 4 ugers opfølgning og få patienter i de 2 grupper.

I én retrospektiv studie har *K. Gjelland et al* (10) opgjort behandlingsresultaterne af 302 cases med TOA (Juni 1986 – Juli 2003). Succesraten af kombineret behandling (antibiotika + punkturer) var 93,4 % (282 af 302 patienter), kirurgisk behandling måtte anvendes i 6,6 % (20 fra 302) af tilfælde.

Alle punkturer blev foretaget i antibiotika dække med enten doxycyclin + metronidazol i.v. eller cefuroxim + metronidazol i.v. Hos 234 kvinder (74 %) var temperaturen normaliseret indenfor 48 timer efter første punktur og i 188 af tilfældene (62,3 %) var patienterne smertefri (ingen analgetika behov).

Hos 197 kvinder (65,2 %) blev transvaginal aspiration kun foretaget én gang, hos 80 kvinder (26,5 %) – 2 gange, hos 15 kvinder (5 %) – 3 gange, hos 10 kvinder (3,2 %) – 4 gange.

Siden 1998 er alle kvinder blevet behandlet suffieient med antibiotika + punkturer. Succesraten blev ikke påvirket af størrelsen eller multilokularitet af TOA. Ingen tilbagefald af abscesser ved 3 års opfølgning.

P.J. Corsi et al (11) har opgjort resultater efter transvaginale punkturer af 27 pelvine abscesser hos 22 kvinder: 13 TOA og 14 postoperative abscesser (POA). Succesraten 92,6 % (25 af 27). Der blev foretaget transvaginal punktur af abscesser i alle tilfælde, i 19 tilfælde blev der benyttet drænage med kateter, grundet tykt absces indhold. Antibiotisk behandling i form af enten cefotetan 2g x 2 + doxycyclin 100mg x 2 i.v. eller gentamycin 2mg/kg + clindamycin 900mg x 3 i.v. Ingen procedure relaterede komplikationer.

Brett C. Lee et al (12) – retrospektiv review af 22 pt. med pelvine abscesser, der ikke responderede til 2 stofs antibiotisk behandling. Afhængigt af abscessens størrelse, lokularitet og det aspirerede væskes viskositet gjorde man enten single-step transvaginal punktur (n=7) eller kateter drænage (n=15). Succesrate 86 % (19 fra 22 pt.). 3pt. (14 %) måtte opereres. Ingen procedurerelaterede komplikationer.

Casola et al (13) – 27 TOA hos 16pt., som ikke responderede til 3 stofs antibiotisk behandling. Tilgangsmåden var: transgluteal (11pt.), transvaginal (6pt.) og transabdominal (10pt.). 21 ansamlinger blev dræneret CT-vejledt, 4- vejledt af vaginal ULS og 2 – vejledt af abdominal ULS. Den umiddelbare succesrate var 94 % (15 fra 16pt.), 2pt. havde tilbagefald af sygdommen 3-4 mdr. senere. Long term avoidance of surgery var 81,2 %. Komplikationer i form af forbigående sciatica (2 pt.) og bakterieemi (1pt.)

Aboulghar et al (14)– 15 kvinder med TOA blev behandlet med transvaginale punkturer kombineret med lokal instillation af antibiotika (cefotaxim) samt systemisk antibiotisk behandling (cefotaxim + metronidazol). Succesraten 100 %, symptomerne svandt i løbet 24-72 timer. Alle pt. var symptomfrie efter 6 mdr. opfølgning.

B. Caspi et al (15) – 10 kvinder med TOA blev behandlet med enten transvaginal eller transabdominal UL-vejledt punktur med lokal instillation af antibiotika kombineret med systemisk antibiotisk behandling. Succesraten 100 %, ingen komplikationer

Punktur vs. kateter drænage - der foreligger ingen undersøgelser, der sammenligner disse 2 metoder. Punktur med nål er nemmere, kan gøres ambulant af én person, og er forbundet med mindst gener for patienten. I tilfælde af tyktflydende absces indhold, kan skylning med sterilt vand benyttes. Det kan ved multiple kamre, være nødvendigt med flere indstik.

Kateter drænage foretrækkes af nogle, ved tyktflydende absces indhold. Det giver mulighed for skylning, nedbrydning af septæ og fortynding af indholdet. Nelson et al (16) brugte kateter drænage i tilfælde af større, multilokulære abscesser. Debris i absces kaviteten kan være synlig i op til 10

uger (fra 1 til 6 mdr.) efter punkturen, på trods at symptomerne er svundet (15). Der bruges enten Seldinger teknik eller troakar metode i forb.med kateter drænage (17).

Transvaginal UL-vejledt absces punktur/drænage foretrækkes frem for abdominal adgang, grundet den gunstige adgangsvej til adnexområdet (10). Der kan dog opstå situationer, (pga absces lokalisation) hvor transabdominal, transgluteal eller transrektal punktur er nødvendigt. Tværfagligt samarbejde bør benyttes - specielt radiologisk assistance kan være værdifuld (CT-vejledt punktur/drænage, alternative ruter).

Analgesi: Der kan med fordel benyttes im/iv morfin præparat og/eller benzodiazepin umiddelbart før indgrebet. Der er sjælden brug for LA i vagina. Punktur med nål er som regel bedre tolereret, end kateter drænage.

Punkturnål: Der benyttes 22-G / 20 cm nål (11, 17), 16-G nål (9), 14-G nål (15), 20-30 cm lang /1.3 mm luminal diameter (10). Længde og tykkelse skal desuden passe til punkturstyret på ultalydsapparatet.

Vaginalt toilette: Der benyttes klorhexidin, povidon-iodine eller ingen i de refererede artikler.

Positiv dyrkning hos 23 % (11) til 60-70 % (9, 10). Dette hænger formentlig sammen med, at de fleste kvinder allerede får antibiotika inden den invasive behandling. Ud fra det mikrobiologiske synspunkt, ville det være bedst at få pus til dyrkning inden antibiotika. Absces punkterer uden antibiotika dække anbefales dog ikke, grundet risiko for sepsis (18). Hvis praktisk muligt, skal antibiotika gives umiddelbart inden punkturen.

Graviditetsrater efter behandling af TOA er ikke veldokumenterede, varierer fra 3,7 til 16 % (1, 18), afhængigt af behandlingsmetoden (konservativ med antibiotika, laparoskopi, kolpotomi).

B) Laparoskopisk behandling

Laparoskopi med drænage og skylning af abscesser er i forhold til ablativ behandling, hvor der foretages laparoskopisk salpingoophorektomi, mindre komplikationsfyldt og med ligeværdigt behandlings respons. Åben kirurgi bærer større risiko for procedure relaterede komplikationer og kræver større ressourcer, uden at behandlingseffekten øges.

H. Reich et al (19) - 25 kvinder behandlet for pelvine abscesser (21 TOA, 3 divertikulær, 1 periappendikulær) med antibiotika (cefoxitin iv, doxycyclin po) og stump laparoskopisk adhesiolyse, excision af al nekrotisk væv og irrigation med Ringer laktat. Ingen peroperative komplikationer, succesraten – 96 % (24fra 25). Forfatterne advokerer for tidlig laparoskopisk behandling, idet adhesiones ikke er så faste endnu og kan nemt brydes vha. en stump dissektion/aquadissektion.

O. Buchweitz et al(20) – retrospektiv gennemgang af 60 cases med TOA, behandlet med antibiotika, kombineret med laparoskopi. 25 kvinder, som ønskede at bevare fertiliteten blev behandlet med laparoskopisk incision af TOA + skylning (organ præserverende behandling), mens 35 kvinder, som ikke ønskede at bevare fertiliteten blev tilbudt ablativ behandling i form af laparoskopisk salpingektomi/salpingoophorektomi. Der var ingen behandlings relaterede komplikationer i den organ præserverende gruppe, hvorimod der i den ablative gruppe var flere

intraoperative komplikationer i form af serosa læsioner (4), tarmlæsioner (1) som medførte sekundær laparotomi, læsion af omentum majus (2), læsion af et gren til a.iliaca interna (2). Desuden var der flere postoperative komplikationer i den ablative gruppe i form af DVT (2), febrilia (1), ileus (2), genindlæggelse pga smerter (4), hvor der i organ præserverede gruppe kun var én kvinde som måtte genindlægges grundet abdominale smerter.

Henry-Suchet J et al (21) – beskriver behandling af 569 kvinder med laparoskopisk verificeret PID, heraf 50 med TOA. Her skelner man:

- ”recent TOA” som varede < 3 uger (n-32). Disse pt. blev behandlet med Complete Laparoscopic Treatment (CLT): adhesiolyse, punktur/drænage.
- ”long standing” som varede > 3 uger (n-18). Disse pt. blev kun behandlet med punktur/drænage af det purulente indhold (Suction of the purulent fluid – SPF), uden adhesiolyse.

Short term resultater: komplet og hurtig bedring er opnået i 45 tilfælde (90 %). Tidlig kirurgisk behandling (hysterektomi, adnexektomi) blev foretaget hos 5 pt. (10 %).

Long term resultater (> 6mdr follow-up): flere i recent TOA gruppe som blev behandlet med CLT havde normale adnexa under kontrol laparoskopi (11 vs 1 p<0.01) samt flere i long standing gruppe måtte opereres senere pga tilbagevendende infektion (8 vs 1 p<0.01).

Appendiks: TOA hos postmenopausale kvinder

TOA ses sjældent hos postmenopausale kvinder og udgør ca. 1,7 % af de samtlige tilfælde. Patogenesen er også noget anderledes. Hos premenopausale kvinder, spiller en ascenderende genital infektion en vigtig rolle. Forekomsten af den type infektioner er mindre sandsynlig hos postmenopausale kvinder, pga:

- ændringer i transformationszonen, som bliver trukket tilbage, derfor kontaktoverfladen mindskes (stedet, hvor de potentielle patogene bakterier normalt hæfter sig)
- ændringer i viskositeten af cervikal slim
- manglende menstruationsblødninger
- færre seksualpartnere

Lokale anatomiske faktorer, som besværliggør drænage fra genitalier, spiller også en vigtig rolle i udvikling af TOA hos postmenopausale kvinder:

- cervix stenose, cervikale / uterine tumorer, som deformerer lumen;
- direkte gennemvækst af genitalier af tyktarmskræft eller avanceret genital cancer med gennemvækst til tarmen, som resulterer i kontaminering med tarmflora.

Athanasios G. Protopapas et al – retrospektiv undersøgelse over 93 patienter med primær kirurgisk behandling og histologisk diagnose af TOA. Patienter med primær punktur blev ikke inkluderet i studiet.

76 pt. (82 %) var premenopausale og 17 pt. (18 %) postmenopausale. Man fandt ledsagende genital malignitet hos 47 % af de postmenopausale kvinder sammenlignet med 1 % i den premenopausale gruppe, hos denne selekterede gruppe hvor patienter med primær punktur ikke var med.

På grund af den højere forekomst af ledsagende malignitet (genital, gastrointestinal) bør man indskærpe opmærksomheden, når det drejer sig om TOA hos postmenopausale kvinder. Laparoskopi/ tomi bør overvejes og pt. må som minimum følges med kontrol.

Referencer:

1. Landers DV, Sweet RL. Tubo-ovarian abscess: contemporary approach to management. *Rev Infect Dis* 1983;5:876-884
2. I.E. Timor-Tritsch, J.P. Lerner, A. Monteagudo et al. Transvaginal sonographic markers of tubal inflammatory disease. *Ultrasound Obstet Gynecol* 1998;12:56-66
3. Reljic M, But I, Monitoring parameters in the management of patients with tubo-ovarian complexes *Int J Gynecol Obstet* 1999;64: 273-279
4. Sweet RL, Schachter J, Landers DV, et al. Treatment of hospitalized patients with acute pelvic inflammatory disease: comparison of cefotetan plus doxycycline and cefoxitine plus doxycycline. *Am J Obstet Gynecol* 1988;158(3 Pt 2):736-741
5. Reed S., Landers D. and Sweet R. Antibiotic treatment of tuboovarian abscess: comparison of broad-spectrum β -lactam agents versus clindamycin-containing regimens. *Am. J. Obstet. Gynecol.*, 1991;164(6):1556-61
6. Soper D et al Surgical considerations in the diagnosis and treatment of pelvic inflammatory disease. *Gynecol. Surg. Gen. Surgeon* 1991;71:947-62
7. S. Gene McNeeley, MD, Susan L. Hendrix, DO, Marcel M. Mazzone, MD, David C. Knak, MD, et al. Medically sound, cost-effective treatment for pelvic inflammatory disease and tuboovarian abscess. *Am J Obstet Gynecol* 1998;178:1272-8
8. Landers DV, Sweet RL. Current trends in diagnosis and treatment of tuboovarian abscess. *Am J Obstet Gynecol* 1985;151(8):1098-110
9. Perez-Medina T, Huertas MA, Bajo JM. Early ultrasound-guided transvaginal drainage of tubo-ovarian abscesses: a randomized study. *Ultrasound Obstet Gynecol* 1996;7:435-8.

10. K. Gjelland, E. Ekerhovd, S. Granberg. Transvaginal ultrasound-guided aspiration for treatment of tubo-ovarian abscess: A study of 302 cases. *Am J Obstet Gynecol* 2005;193:1323-11
11. Corsi PJ, Johnson SC, Gonik B, et al. Transvaginal ultrasound-guided aspiration of pelvic abscess. *Infect Dis Obstet Gynecol* 1999;7:216-221
12. Brett C. Lee et al Single step transvaginal aspiration and drainage for suspected pelvic abscesses refractory to antibiotic therapy. *J Ultrasound Med* 2002;21:731–738
13. Casola G, vanSonnenberg E et al Percutaneous drainage of Tubo-ovarian abscesses. *Radiology* 1992;182:399-402
14. Aboulghar MA, Mansour RT, Serour GI. Ultrasonographically guided transvaginal aspiration of tuboovarian abscess and pyosalpinges: an optional treatment for acute pelvic inflammatory disease. *Am J Obstet Gynecol* 1995;172:1501-1503
15. Caspi B, Zalel Y, Or Y, et al. Sonographically guided aspiration: an alternative therapy for tubo-ovarian abscess. *Ultrasound Obstet Gynecol* 1996;7:439-442
16. Nelson AL, Sinow RM, Renslo R, Renslo J, Atamdede F. Endovaginal ultrasonographically guided drainage for treatment of pelvic abscesses. *Am J Obstet Gynecol* 1995; 172(6):1926-32
17. Varghese JC, O'Neill MJ, Gervais DA, et al. Transvaginal catheter drainage of tuboovarian abscess using the trocar method: technique and literature review. *AJR Am J Roentgenol* 2001;177:139-1447.
18. S. CHEN, M. J. O'Neil, D. A. Gervais. Management of tubo-ovarian abscess. *Seminars in Interventional Radiology* 2003;20(3)
19. Reich et al. Laparoscopic treatment of tuboovarian and pelvic abscess. *Journal of reproductive medicine* 1987; 327-52
20. O. Buchweitz, E. Malik, P. Kressin, A. Meyhoefer-Malik, K. Diedrich. Laparoscopic management of tubo-ovarian abscesses retrospective analysis of 60 cases. *Surg Endosc* 2000;14:948-950
21. Henry-Suchet J, Soler A et al Laparoscopic treatment of tuboovarian abscesses *J Reprod Med* 1984; 29(8):579-82
22. Protopapas AG, Diakomanolis ES, Milingo SD, et al. Tuboovarian abscess in postmenopausal women: gynecological malignancy until proven otherwise? *Eur J Obstet Gynecol* 2004;114:203-9